



# Kwaliteitsdocument Prostaat MRI: protocol en verslaglegging

## Versiebeheer:

- 2020-2021: Opgesteld door de NVvR werkgroep prostaat MRI
- 05-07-2021: Besproken in consensus meeting met afgevaardigde abdomenradiologen per zorginstelling
- 08-10-2021: Vastgesteld in najaarsvergadering NVvR sectie abdominale radiologie
- mei 2023: Aanpassing op initiatief van NVvR bestuur en sectie op basis van voorziene capaciteitsproblemen:
  - 1) MRI-acquisitie: aanpassing advies *voorkeur 3T* naar *minimaal 1,5T* conform huidige PI-RADS richtlijn;
  - 2) MRI-interpretatie: weglaten van voorkeur voor ondersteuning van artificiële intelligentie (licentie).
- juni 2023: Brede commentaarronde binnen NVvR
- 09-11-2023: Geautoriseerd in AV
- Dit document is een 'levend' document dat op basis van nieuwe inzichten en wetenschappelijke evidence kan worden gereviseerd.

November 2023

Nederlandse Vereniging voor Radiologie  
Mercatorlaan 1200  
3528 BL Utrecht  
Tel. 088-110 25 25  
[nvvr@radiologen.nl](mailto:nvvr@radiologen.nl)  
<https://www.radiologen.nl>



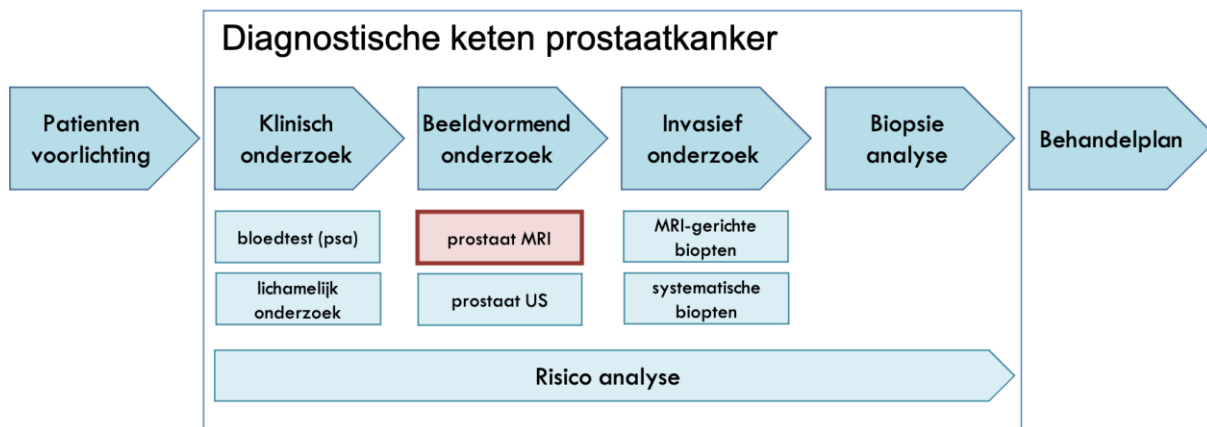
## Inhoud

1. Inleiding .....	2
2. Patiëntvoorbereiding .....	4
3. MRI-acquisitie (algemeen) .....	5
4. MRI-acquisitie (protocol) .....	6
5. MRI-verslaglegging .....	8
6. MRI-ge dirigeerde biopten .....	10
7. Diagnose en kwaliteitscyclus .....	11
8. Samenstelling werkgroep .....	12
9. Referenties .....	12



## 1. Inleiding

In de aangepaste module van de prostaatkanker richtlijn heeft de prostaat-MRI, als diagnostische test binnen de diagnostische keten van prostaatkanker, een centrale positie gekregen en is daarmee bepalend voor de kwaliteit van het gehele zorgpad (*Figuur 1*).



*Figuur 1. Schematische weergave van de diagnostische keten prostaatkanker.*

Bij mannen die niet eerder diagnostiek naar prostaatkanker ondergingen, heeft de introductie van prostaat-MRI geleid tot de mogelijkheid om biopten achterwege te laten wanneer deze diagnostische test niet afwijkend is (in ongeveer 50% van de mannen [1]). Ook het probleem van onnodige biopten en van “overdiagnostiek”, en daarmee ook overbehandeling, is grotendeels ondervangen. Tenslotte biedt prostaat-MRI een nauwkeuriger diagnose met vermindering van “onderdiagnostiek”.

MRI-onderzoek van de prostaat bestaat uit het vervaardigen van verschillende MRI-beelden, ook wel een multi-parametrische (mp) MRI genoemd. Deze prostaat-MRI maakt een inschatting mogelijk (via het zogenaamde PI-RADS systeem) óf en zo ja wáár in de prostaat een (agressieve) prostaatkanker aanwezig is. Om de kwaliteit van het MRI-ge dirigeerde diagnostische proces naar prostaatkanker blijvend hoog te houden, is continue aandacht nodig voor de afzonderlijke stappen van het diagnostische prostaatkanker-zorgpad. Deze stappen kunnen worden opgedeeld in: indicatiestelling, patiëntvoorbereiding, beeldacquisitie, beeldinterpretatie, verslag, de uitvoering van MRI-gerichte prostaatbiopten, en aansluitend het pathologisch onderzoek met de correlatie van de eerdere beeld-interpretatie. *Tabel 1* laat deze onderdelen zien, samen met noodzakelijke infrastructuur, personen en middelen. Deze tabel geeft de noodzakelijke kaders weer om te komen tot een kwalitatief zorgproduct, waarbij ook de noodzakelijke infrastructuur, competenties en expertises, alsook de middelen worden benadrukt.

Het gehele MRI-onderzoek is technisch uitdagend waarbij vooral de interpretatie lastig is. Gezamenlijk maken uitvoering en verslaglegging dit onderzoek tot een complexe diagnostisch test, die vraagt om expertise, toewijding, en een continue aandacht voor kwaliteit. Naast de verantwoordelijkheid voor hoogwaardige aantoonbare kwalitatieve zorg aan de patiënt, is ook de inrichting van kwaliteitsmonitoring en kwaliteitsverbetering van prostaat-MRI noodzakelijk om de juiste financieringsstructuur hierop af te stemmen.



Tabel 1. Onderdelen van prostaat-MRI binnen de diagnostische keten van prostaatkanker.

Prostaat-MRI	infrastructuur	personen, middelen
<b>patiënt inlichting en voorbereiding</b>	<ul style="list-style-type: none"> <li>- uitvragen van MRI-prostaat risico factoren</li> <li>- rectale voorbereiding</li> <li>- toedienen van darm motiliteitsremmers i.m.</li> <li>- uitvragen van biopsie risicofactoren</li> </ul>	<ul style="list-style-type: none"> <li>- patiëntenfolder</li> <li>- bisacodyl, microlax</li> <li>- buscopan, glucagon</li> <li>- prostaat MRI-laboranten</li> <li>- prostaat radiologen</li> </ul>
<b>MRI-acquisitie</b>	<ul style="list-style-type: none"> <li>- minimaal 1,5 Tesla</li> <li>- hoogwaardige bekken spoelen*</li> <li>- overeenkomstig meest recente richtlijnen (PI-RADS)</li> <li>- ondervangen van onvoldoende kwaliteit en herhaal onderzoek</li> </ul>	<ul style="list-style-type: none"> <li>- prostaat MRI-laboranten</li> <li>- MRI fysici</li> </ul>
<b>MRI-interpretatie</b>	<ul style="list-style-type: none"> <li>- overeenkomstig meest recente richtlijnen (PI-RADS)</li> <li>- safety-net</li> </ul>	<ul style="list-style-type: none"> <li>- prostaat radiologen</li> <li>- administratieve en ICT medewerkers</li> </ul>
<b>MRI-verslaglegging</b>	<ul style="list-style-type: none"> <li>- overeenkomstig meest recente richtlijnen (PI-RADS, PRECISE, PIQUAL)</li> <li>- gebruik van gestructureerde verslaglegging</li> <li>- template 'gestructureerde verslaglegging' in PACS en EPD</li> </ul>	<ul style="list-style-type: none"> <li>- prostaat radiologen</li> </ul>
<b>MRI-voorbereiding voor gerichte bipten</b>	<ul style="list-style-type: none"> <li>- PACS koppeling met biopsie apparatuur</li> <li>- segmentatie en annotatie software (licentie)</li> </ul>	<ul style="list-style-type: none"> <li>- ICT medewerkers</li> <li>- prostaat radiologen</li> </ul>
<b>MRI-gedirigeerde gerichte bipten</b>	<ul style="list-style-type: none"> <li>- biopsie apparatuur MRI/US fusie, in-bore</li> <li>- transperineaal (of transrectaal)</li> <li>- overeenkomstig meest recente richtlijnen (EAU, PI-RADS)</li> <li>- vastleggen en opslag van beelden in PACS</li> <li>- gestructureerd aanbieden van bipten aan patholoog, overeenkomstig meest recente richtlijnen (ISUP, EAU)</li> <li>- nazorg patiënten</li> </ul>	<ul style="list-style-type: none"> <li>- prostaat radiologen</li> <li>- urologen</li> <li>- verpleegkundig specialisten</li> </ul>
<b>biopsie analyse</b>	<ul style="list-style-type: none"> <li>- overeenkomstig meest recente richtlijnen (ISUP)</li> <li>- directe koppeling aan prostaat-MRI uitslag</li> </ul>	<ul style="list-style-type: none"> <li>- uro-pathologen</li> <li>- prostaat radiologen</li> </ul>
<b>diagnose (en behandelplan)</b>	<ul style="list-style-type: none"> <li>- multidisciplinair overleg</li> <li>- repeterend</li> <li>- interpretatie van afzonderlijke diagnostische stappen met concordanties / discordanties</li> </ul>	<ul style="list-style-type: none"> <li>- prostaat radiologen</li> <li>- urologen</li> <li>- verpleegkundig specialisten</li> <li>- uro-pathologen</li> </ul>
<b>kwaliteitsanalyse</b>	<ul style="list-style-type: none"> <li>- patiëntregistratie (database, EPD)</li> <li>- voor interne en externe kwaliteitsanalyses</li> <li>- kwaliteitscyclus (evaluatie – monitoring)</li> <li>- kwaliteitsverbetering</li> <li>- aanleveren zorgbouwstenen nationale registraties</li> </ul>	<ul style="list-style-type: none"> <li>- prostaat radiologen / urologen / verpleegkundig specialisten / uro-pathologen</li> <li>- database</li> <li>- database management</li> </ul>



## 2. Patiëntvoorbereiding

Een goede kwaliteit prostaat-MRI wordt mede bepaald door factoren weg te nemen die accurate beeld-acquisitie kunnen verstoren. Dit zijn o.a. bewegingen van de patiënt in de MRI-scanner, bewegingen van darmen gelegen rondom de prostaat, gas en feces in het rectum en sigmoid. Gerichte informatie hieromtrent middels een patiënten folder is noodzakelijk ([Tabel 2](#)). Voorafgaand aan het onderzoek is het van belang aansluiting te vinden bij deze folder en uit te vragen of bepaalde voorbereidingen door de patiënt ook inderdaad hebben plaatsgevonden. Dit kan bij de gebruikelijke routine vragen rondom contra-indicaties voor MRI.

Er moet ruimte worden geboden die stressoren zoals angst, haast en irritatie moeten ondervangen. Een rustige patiënt zal leiden tot minder bewegingsartefacten. Een eventuele stoelgang voorafgaand aan de prostaat-MRI moet kunnen worden gestimuleerd en gefaciliteerd, ondanks de soms zeer strakke tijdsplanning. Een microklysma direct voorafgaand aan het onderzoek, of een bisocadyl zetpel enkele uren voorafgaand aan het onderzoek geeft de voorkeur, om een vol rectum te voorkomen ten tijde van het onderzoek.

Een motiliteitsremmer (Buscopan, Glucagon) om de darmperistaltiek te verminderen wordt aanbevolen door de richtlijnen van de Prostate Imaging – Reporting And Data System (PI-RADS) Steering Committee [2-4]. Informatie rondom contra-indicaties alsook het navragen hiernaar is een belangrijk onderdeel in de patiëntenvoorbereiding. Ook de begeleiding van bijeffecten van motiliteitsremmers (zoals wazig zien) moet worden geborgd.

Indien nog steeds bij aanvang veel gas in het rectum aanwezig is, dat de diffusie gewogen beelden zal verstoren, moet aanleiding geven tot desufflatie (fysiologisch, of middels rectum canule). Van belang hierbij is de patiënt hierover vooraf goed te informeren. Navraag naar aanwezige heupprothesen kan resulteren in het op tijd aanpassen van het MRI-protocol.

Tabel 2. Prostaat-MRI: patiënt inlichting en voorbereiding.

Prostaat-MRI	infrastructuur	criteria
<b>patiënt inlichting en voorbereiding</b>	<ul style="list-style-type: none"><li>- kwalitatieve patiëntenfolder</li><li>- verstrekken van bisacodyl op recept*</li><li>- ruimte bieden voor pre-biopsie stoelgang</li><li>- prostaat MRI-laboranten</li><li>- ondersteuning voor patiënten met compatibele pacemakers</li></ul>	<ul style="list-style-type: none"><li>- uitvragen van prostaat-MRI-prostaat risicofactoren</li><li>- aanwezigheid van scopolamine butylbromide en/of glucagon</li><li>- toedienen van darm motiliteitsremmers i.m (MRI-laboranten, radiologen)*</li><li>- rectale voorbereiding, met eventuele desufflatie expertise*</li><li>- MRI-protocollen gericht op<ul style="list-style-type: none"><li>o vermindering van artefacten vanuit heupprothesen</li><li>o MRI compatibel pacemakers</li></ul></li></ul>
* bij voorkeur		



### 3. MRI-acquisitie (algemeen)

De PI-RADS richtlijn (v2.1) is ontworpen om detectie, lokalisatie, karakterisering en risicostratificatie te verbeteren bij patiënten met verdenking op prostaatkanker in mannen die een verdenking op prostaatkanker hebben [2-4]. Het algemene doel is om de resultaten voor patiënten te verbeteren. De specifieke doelstellingen zijn:

- vaststellen van minimaal aanvaardbare technische parameters voor prostaat-MRI
- vereenvoudiging en standaardisering van terminologie en inhoud van radiologierapporten
- vergemakkelijken van het gebruik van MRI-gegevens voor gerichte biopsie
- ontwikkelen van beoordelingscategorieën die de niveaus van het vermoeden of het risico op prostaatkanker kunnen samenvatten, die kunnen worden gebruikt om patiënten te selecteren voor biopsieën en behandeling (bijv. surveillance strategie vs. onmiddellijke interventie)
- mogelijk maken van gegevensverzameling en monitoring van resultaten
- opleiden en onderwijzen van radiologen ten aanzien van prostaat-MRI-rapportage en vermindering van variabiliteit bij beeld-interpretaties
- verbeteren van interdisciplinaire communicatie met verwijzende klinici

PI-RADS v2.1 is geen alomvattend document voor de diagnose van prostaatkanker en moet worden gebruikt in combinatie met andere bronnen. Bovendien worden geen optimale technische parameters toegelicht; alleen die welke moeten resulteren in een acceptabel prostaat-MRI-onderzoek. PI-RADS v2.1 is ontwikkeld om wereldwijde standaardisatie te bevorderen en variatie in de acquisitie, interpretatie en rapportage van prostaat-MRI-onderzoeken te verminderen, en het is bedoeld als een "levend" document dat zal evolueren naarmate klinische ervaring en wetenschappelijke gegevens toenemen. *Tabel 3* geeft algemene criteria voor een acceptabel prostaat-MRI-onderzoek volgens de huidige richtlijnen.

*Tabel 3. Prostaat-MRI: MRI-acquisitie (algemeen).*

Prostaat-MRI	infrastructuur	criteria
<b>MRI-acquisitie (algemeen)</b>	<ul style="list-style-type: none"><li>- minimaal 1,5 Tesla prostaat-MRI acquisitie</li><li>- overeenkomstig meest recente richtlijnen (PI-RADS)</li><li>- hoogwaardige bekken spoelen (pelvic phased array coils, cardiac coils)*</li><li>- ondervangen van onvoldoende kwaliteit en herhaal onderzoek</li><li>- prostaat MRI-laboranten*</li></ul>	<ul style="list-style-type: none"><li>- MRI-acquisitie protocollen moeten altijd worden afgestemd op specifieke patiënten, klinische vragen, en MRI-apparatuur.</li><li>- tenminste één pulssequentie moet een FOV gebruiken waarmee de bekkenlymfeklieren kunnen worden geëvalueerd tot op het niveau van de aortabifurcatie.</li><li>- de laborant die het onderzoek uitvoert en/of de prostaatradioloog dient de scan te controleren op kwaliteit. Indien de beeldkwaliteit wordt verminderd door beweging van de patiënt of een andere reden, moeten maatregelen worden genomen om het probleem op te lossen en moet de sequentie worden herhaald.</li><li>- Overwegingen voor gebruik van 1,5T dan wel 3T MRI zijn terug te vinden in de PI-RADS richtlijn op <a href="http://www.ACR.org">www.ACR.org</a></li></ul>



#### 4. MRI-acquisitie (protocol)

Aanvankelijk was prostaat-MRI uitsluitend gebaseerd op morfologische beoordeling met behulp van T1-gewogen (T1W) en T2-gewogen (T2W) pulssequenties, en de rol ervan was voornamelijk voor locoregionale stadiëring bij patiënten met door biopsie bewezen kanker. Vooruitgang in technologie (zowel in software als hardware) heeft geleid tot de ontwikkeling van prostaat-MRI, die anatomische T2W-beeldvorming combineert met functionele en fysiologische beoordeling, inclusief diffusie gewogen beeldvorming (DWI) en de afgeleide diffusiecoëfficiënt (ADC) maps en “hoge b-waarde” (>1400), dynamische contrast-enhanced (DCE) MRI en soms andere technieken. Deze technologische vooruitgang, gecombineerd met een groeiende ervaring in interpretatie, hebben de diagnostische mogelijkheden aanzienlijk verbeterd om de centrale uitdagingen in de prostaatkankersorg aan te pakken: 1) verbetering van de detectie van klinisch significante kanker, die cruciaal is voor het verminderen van de mortaliteit en morbiditeit; en 2) het vergroten van het vertrouwen in goedaardige ziekten en indolente (niet-agressieve) prostaatkankers (die waarschijnlijk geen morbiditeit zullen veroorzaken tijdens het leven van een man), om onnodige biopsieën en behandelingen te verminderen.

Als gevolg zijn de klinische toepassingen van prostaat-MRI verschoven van locoregionale stadiëring naar tumordetectie, lokalisatie (registratie op basis van een anatomische kenmerken), karakterisering, risicostratificatie, actieve surveillance (monitoring van prostaatkanker), beoordeling van vermoedelijk recidief en beeldbegeleiding voor biopsie, chirurgie, focale therapie en bestralingstherapie. [Tabel 4](#) geeft criteria voor de uitvoering van een acceptabel prostaat-MRI-onderzoek (protocol) volgens de huidige richtlijnen. Ook worden de voor- en nadelen kort toegelicht indien met besluit om “non-contrast” prostaat-MRI voor een bepaalde indicatiestelling te overwegen [5]. “Non-contrast” prostaat-MRI is een van de mogelijke oplossingen om te voldoen aan de toenemende vraag naar MRI bij de diagnostiek van prostaatkanker. De huidige praktijk geeft aan dat er behoefte is aan zowel non-contrast MRI als contrast MRI voor de diagnose van prostaatkanker. Contrast en non-contrast MRI kunnen naast elkaar bestaan. Vervolgonderzoek is nodig om precies te bepalen welke patiëntengroepen baat en welke geen baat hebben bij contrast, en waarbij contrast juist kan worden vermeden.



Tabel 4. Prostaat-MRI: MRI-acquisitie (protocol).

Prostaat-MRI	infrastructuur	criteria
<b>MRI-acquisitie (protocol)</b>	<b>prostaat-MRI</b> overeenkomstig meest recente richtlijnen (PI-RADS) [2-4] (i.e. minimale vereisten)	<p><b>T2W beelden</b> dienen te worden vervaardigd</p> <ul style="list-style-type: none"> <li>- in de axiale richting (of wel axiaal loodrecht op de lengteas van de patiënt, dan wel in een oblique axiale richting loodrecht op de lengteas van de prostaat), tezamen met minimaal één additionele orthogonale richting (i.e., sagittaal en/of coronaal).</li> <li>- middels (snelle acquisitie en relaxatie optimalisaties) pulse sequenties, fast spin-echo (FSE) of turbo spin-echo (TBS)</li> <li>- coupe dikte: 3mm, geen gap, zelfde scan-richting als DWI en DCE</li> <li>- FOV: 12-20 cm</li> <li>- in-plane dimensie: <math>\leq 0.7\text{mm}</math> (phase) x <math>\leq 0.4\text{mm}</math> (frequency)</li> </ul> <p><b>T1W beelden</b> dienen te worden vervaardigd</p> <ul style="list-style-type: none"> <li>- spin echo of gradient echo sequences</li> <li>- zelfde locatie en scan-richting als T2W, DWI en DCE</li> </ul> <p><b>DWI beelden</b> dienen te worden vervaardigd</p> <ul style="list-style-type: none"> <li>- in de combinatie met separate beelden middels een vervaardigde of gecalculeerde hoge b-waarde (<math>&gt;1400\text{ sec/mm}^2</math>), aangevuld met een ADC map</li> <li>- free-breathing spin echo EPI sequence gecombineerd met spectrale vet saturatie</li> <li>- TE: <math>\leq 90\text{ msec}</math>; TR: <math>\geq 3000\text{ msec}</math></li> <li>- coupe dikte: 3mm, geen gap. zelfde scan-richting als DWI en DCE</li> <li>- FOV: 16-22 cm</li> <li>- in-plane dimensie: <math>\leq 2.5\text{mm}</math> phase en frequency codering</li> <li>- 3 b-waarden voor ADC maps, bij voorkeur de laagste tussen 50-100 <math>\text{sec/mm}^2</math> en de hoogste tussen 800-1000<math>\text{sec/mm}^2</math>.</li> </ul>
	<b>contrast MRI**</b> overeenkomstig meest recente richtlijnen (PI-RADS) [2-4]	<p><b>DCE beelden</b> dienen te worden vervaardigd met</p> <ul style="list-style-type: none"> <li>- temporele resolutie: <math>\leq 15\text{sec}</math>, voorkeur <math>\leq 5-10\text{sec}</math> in de eerste minuut</li> <li>- totale observatie tijd: <math>&gt;2\text{min}</math> tot max. 3 min. om de aankleurende karakteristieken als ook focale vroege aankleuring op tijd te kunnen determineren</li> <li>- vet saturatie of subtractie geeft de voorkeur</li> <li>- 3D T1W GRE.</li> <li>- TR/TE: <math>&lt;100\text{msec}/ &lt;5\text{msec}</math></li> <li>- coupe dikte: 3mm, geen gap. zelfde scan-richting als DWI en DCE</li> <li>- FOV: gehele prostaat en vesiculae seminales moeten worden afgebeeld</li> <li>- in-plane dimensie: <math>\leq 2\text{mm}</math> X <math>\leq 2\text{mm}</math></li> <li>- dose: 0.1mmol/kg standaard GBCA of vergelijkbaar GBCA</li> <li>- injectie snelheid: 2-3cc/sec, startende met continue image data acquisitie</li> </ul>
	** zie aanvullende overwegingen voor non-contrast prostaat-MRI hieronder	
	<b>non-contrast MRI</b> overeenkomstig meest recente richtlijnen (PI-RADS) [5]	<ol style="list-style-type: none"> <li>1. Non-contrast MRI is een mogelijke oplossing om te voldoen aan de toenemende vraag naar MRI bij de diagnostiek van prostaatkanker. De voor- en nadelen voor operationele workflow, radiologische beoordelingen, klinische gevolgen, en diagnostische prestaties moeten zorgvuldig worden afgewogen, waarbij rekening moet worden gehouden met de waarschijnlijkheid van klinisch significante kanker en de prioriteiten van patiënten en hun verwijzers.</li> <li>2. Bij het gebruik van een non-contrast MRI zijn optimale beeldacquisitie en goede beeldinterpretatie een vereiste, net zoals deze een vereiste zijn bij een contrast MRI. Wanneer in de klinische praktijk geen contrast wordt gebruikt, kan vooral in het geval van suboptimale MRI-kwaliteit de "onzekerheid" (het aandeel mannen in de PI-RADS 3 categorie) toenemen.</li> <li>3. Patiënten moeten worden teruggeroepen voor herhaalonderzoek in gevallen waarin er onvoldoende beeldkwaliteit is en PI-RADS 3 classificaties waarin contrast waarde kan toevoegen om de risico's te verminderen van een verlaagde betrouwbaarheid van de MRI-interpretatie of van een onnauwkeurige diagnose. Als alternatief kan de beeldkwaliteit 'op de tafel' worden gecontroleerd, en zo de behoefte aan contrast direct worden aangepast.</li> <li>4. Er zijn studies van hogere kwaliteit nodig voordat de PI-RADS-commissie evidence-based aanbevelingen kan doen over het gebruik van MRI zonder contrast als eerste diagnostische test voor detectie van prostaatkanker. Prospectieve, vergelijkende onderzoeken zijn noodzakelijk waarin biopsie-beslissingen worden genomen volgens MRI met en zonder contrast, bij verschillende patiënten. Dergelijke onderzoeken moeten zowel klinische als operationele voordelen definiëren en bepalen welke patiëntgroepen met en welke zonder contrast kunnen worden gescand.</li> <li>5. De huidige analyse van de PI-RADS-commissie geeft aan dat er behoefte is aan zowel non-contrast MRI- als contrast MRI voor de diagnose van prostaatkanker. Er is meer bewijs nodig om precies te bepalen welke patiëntengroepen baat hebben bij contrast en bij welke contrast juist kan worden vermeden.</li> </ol>



## 5. MRI-verslaglegging

In overleg met de leden van de abdominale sectie van de NVvR is de werkgroep tot een consensus document gekomen van een template 'gestructureerde verslaglegging' (*Tabel 5*). Hierin zijn de cruciale onderdelen opgetekend die een prostaat-MRI verslag behoort te omvatten. Deze is opgetekend in een gestructureerd en staccato format.

*Tabel 5. Prostaat-MRI: template gestructureerde verslaglegging*

Template structuur	'gestructureerde verslaglegging' inhoud	opmerkingen
<b>Indicatie/ vraagstelling</b>	primaire diagnostiek / status na eerder negatief bipten / surveillance	indien surveillance dan conform PRECISE guidelines [6]
<b>Klinische gegevens</b>	DRE: T.. PSA: .. ng/mL eerder biopt: niet verricht / verricht maar negatief	
<b>Patiënt voorbereiding</b>	motiliteitsremmer: Buscopan (ja/ nee), Glucagon (ja / nee), .. ml rectale voorbereiding: bisacodyl / microlax / deflatie canule (ja / nee)	
<b>MRI-acquisitie (PI-RADS v2.1)</b>	3.0T / 1,5T contrast: ja / nee, vanwege ..	
<b>Bevindingen (algemeen)</b>	vergelijkend MRI-onderzoek: ja / nee	
algemeen kwaliteitsoordeel	goed / matig / slecht o.b.v. ...	susceptibiliteit artefact (rectaal gas / heupprothese), post-biopsie bloed, bewegingen patiënt [7] PI-QUAL criteria zijn in ontwikkeling [8]
à priori risico- inschatting	prostaatvolume MRI: 0,52xLRxAPxCC mm = .. cc (of via segmentatie) PSA densiteit (MRI) = .. ng/mL <sup>2</sup> (PSA/Volume)	
nevenbevindingen	nevenbevindingen: nee / ja, ... suspecte lymfeklieren: nee / ja, ... suspecte botwijkingen: nee / ja, ...	prostaat-MRI kent beperkingen voor accurate beoordeling van klieren en bot FOV tot aan aorta-bifurcatie, conform PI-RADS v2.1
<b>Bevindingen (specifiek)</b>	suspecte laesies (maximaal 3 noemen): nee / ja laesie 1	indien nee, beschrijf kort de prostaat (o.a. BPH, prostatitis, atrofie) nummer laesies
locatie (1) locatie (2) locatie (3) grootte aspect	perifere zone / transitie zone / centrale zone / AFMS; basis / mid-prostaat / apex / basis tot mid-prostaat / combinaties rechts – links en ventraal – dorsaal; of aan de hand van de klok grootte: .. (langste) x .. x .. mm. (optioneel) homogeen laag T2w, geringe diffusie restrictie, geringe aankleuring	aan de hand van de klok: bv. van 5 tot 7 uur grootte: maximale diameter in 2 vlakken vermelden, op dominante sequentie.
interpretatie (1)	extra-prostatische uitbreiding (kapsel): nee / dubieus / ja (inclusief locatie) vesicula seminalis invasie: nee / dubieus / ja (inclusief locatie)	ook een 5-schaal is te gebruiken: nee, nee niet waarschijnlijk (<1mm) / ja waarschijnlijk (1-3 mm) / ja zeker (>3 mm)
interpretatie (2)	relatie tot blaashals: nee / dubieus / ja relatie tot apex: nee / dubieus / ja invasie urethra: nee / dubieus / ja membraneous urethral length (MUL): .. mm	
interpretatie (3)	totaal PI-RADS laesie 1: .. individuele scores op T2w, DWI/ADC, DCE	geef minimale ADC-waarde van laesie indien surveillance (monitoring) dan conform PRECISE guidelines [6]
	indien laesie 2 (herhaal specifieke bevindingen)	





<b>Samenvatting / conclusie</b>	PI-RADS score ... indien van toepassing aangevuld met: Afwijking(en) die past/passen bij significant carcinoom, ... (locatie en grootte); ... (wel/geen) extra-prostatische uitbreiding; ... (wel/geen) vesicula seminalis uitbreiding.	in diagnostische setting wordt radiologisch T-stadium niet aanbevolen, wel moet een (zijdige) radiologisch T-stadium te herleiden zijn
---------------------------------	--	--

Aan de hand van lokale wensen kunnen hier elementen aan worden toegevoegd. Dit template gestructureerde verslaglegging is een 'levend' document, en zal evolueren aan de hand van de ontwikkelende inzichten.

Aangezien het uiteindelijke oordeel van de radioloog ook beïnvloed wordt door de kwaliteit van de MR-beelden zelf, worden momenteel criteria ontwikkeld die de kwaliteit van de prostaat-MRI zo objectief mogelijk beschrijven. De ESUR/ESUI adviseert om de kwaliteit van de MRI in het verslag te vermelden [7, 8]. Voorsnog worden grove subjectieve criteria gebruikt (goed/matig/slecht). Indien een het gestructureerde verslag gebruikt wordt voor MRI-onderzoeken die betrekking hebben op mannen in actieve surveillance, dan dient vergeleken te worden met eerdere MRI-scans. Zodoende wordt geadviseerd om de PRECISE (Prostate cancer Radiological Estimation of Change In Sequential Evaluation) criteria te hanteren die duiding geven op verandering van de eerdere suspecte laesie(s) [6].



## 6. MRI-geïndiceerde biopsieën

Prostaat-MRI heeft een hoge diagnostische accuratesse in het detecteren van verdachte afwijkingen voor prostaatkanker. De diagnostische test kent echter een variabiliteit van fout-positieve bevindingen. Daarom is pathologische bevestiging van prostaatkanker noodzakelijk. Ook moet de agressiviteit van kanker met behulp van een biopsie worden vastgesteld. Sinds de introductie van prostaat-MRI zijn verschillende gerichte biopsiestrategieën ontwikkeld. In dit document gaat de werkgroep niet in op de voor- en nadelen van deze individuele strategieën. Wel gaat de werkgroep in op de noodzakelijke voorbereidingen van een prostaat biopsie.

Alle MRI-geïndiceerde biopsie strategieën hebben gemeen dat MRI-informatie wordt gebruikt om een of meer biopsieën te nemen van de MRI-verdachte afwijking. Aangezien het interpreteren van de beelden als ook de voorbereidingen van het prostaatbiopsie (post-processing van beelden) tijd vergen, worden beide gewoonlijk uitgevoerd in twee afzonderlijke sessies. Als aanvulling hierop is een biopsie niet altijd gewenst of noodzakelijk indien er een afwijking zichtbaar is, en zijn biopsie voorbereidingen overbodig.

Tabel 6. Prostaat-MRI: MRI-voorbereidingen voor gerichte biopsieën

Prostaat-MRI	infrastructuur	criteria
<b>MRI-voorbereiding voor gerichte biopsieën</b>	<ul style="list-style-type: none"><li>- PACS koppeling met biopsie apparatuur</li><li>- segmentatie en annotatie software (licentie)</li></ul>	<ul style="list-style-type: none"><li>- ICT medewerkers</li><li>- prostaat radiologen</li></ul>
<b>MRI-geïndiceerde gerichte biopsieën</b>	<ul style="list-style-type: none"><li>- biopsie apparatuur MRI/US fusie, in-bore</li><li>- transperineaal (of transrectaal)</li><li>- overeenkomstig meest recente richtlijnen (EAU, PI-RADS)</li><li>- vastleggen en opslag van beelden in PACS</li><li>- gestructureerd aanbieden van biopsieën aan patholoog, overeenkomstig meest recente richtlijnen (ISUP, EAU)</li><li>- nazorg patiënten</li></ul>	<ul style="list-style-type: none"><li>- prostaat radiologen</li><li>- urologen</li><li>- verpleegkundig specialisten</li></ul>

Waarbij de uroloog veelal de mening is toegedaan dat 'het prostaatbiopsie' thuishoort bij de uroloog, verricht de radioloog diagnostische biopsieën in routine aan de hand van beeldgeleiding. Adequate beeldinterpretatie, tumor lokalisatie en routeplanning voor het biopsie zijn onderdelen van biopsievoorbereiding (Tabel 6). Indien aanvullende software wordt gebruikt als onderdeel van de biopsie procedure, is het accuraat aangeven noodzakelijk waar (het meest agressieve deel van) de afwijking zit. Met behulp van een contour (segmentatie), kan optimale sturing en diagnostische opbrengst worden gerealiseerd. Over de biopsie voorbereidingen en uitvoeringen moeten duidelijke werkafspraken worden gemaakt tussen radioloog en uroloog, die gerelateerd zijn aan beschikbaarheid van software, dataopslag, tijdsinvesteringen en verdiensten.



## 7. Diagnose en kwaliteitscyclus

Enkele factoren die de prestatie van de gecombineerde MRI-gestuurde biopsiestrategie kunnen beïnvloeden zijn zowel de MRI-beeldkwaliteit en de ervaring van de radioloog in het beoordelen van de MRI, als ook het aantal MRI-gerichte biopten per laesie en de ervaring van de radioloog of uroloog in het biopteren van de afwijking. Om suboptimale zorg te voorkomen is het daarom van belang de uitvoering en de beoordeling van prostaat-MRI en de gerelateerde biopten te standaardiseren conform de meest recente PI-RADS-richtlijnen [2, 3]. Hierbij raadt de richtlijn aan om resultaten van de MRI en MRI-gerichte biopten in multidisciplinair verband te bespreken, als ook de MRI-uitslagen met biopsie uitslagen te analyseren, voor een juiste weergave van de hele diagnostische keten [9]. Door kwaliteitsanalyse van de diagnostische keten te koppelen aan diagnose en behandelplan, kan beter gestuurd worden op de langere termijn uitkomsten van de gehele prostaatanker zorg (*Tabel 7*).

*Tabel 7. Prostaat-MRI: kwaliteitscyclus*

Prostaat-MRI	infrastructuur	criteria
<b>diagnose</b> (en behandelplan)	<ul style="list-style-type: none"><li>- multidisciplinair overleg</li><li>- repeterend</li><li>- interpretatie van afzonderlijke diagnostische stappen met concordanties / discordanties</li></ul>	<ul style="list-style-type: none"><li>- prostaat radiologen</li><li>- urologen</li><li>- verpleegkundig specialisten</li><li>- uro-pathologen</li></ul>
<b>kwaliteitsanalyse</b>	<ul style="list-style-type: none"><li>- patiëntregistratie (database, EPD)</li><li>- voor interne en externe kwaliteitsanalyses</li><li>- kwaliteitscyclus (evaluatie – monitoring)</li><li>- kwaliteitsverbetering</li><li>- aanleveren zorgbouwstenen nationale registraties</li></ul>	<ul style="list-style-type: none"><li>- prostaat radiologen / urologen / verpleegkundig specialisten / uro-pathologen</li><li>- database</li><li>- database management</li></ul>



## 8. Samenstelling werkgroep

De werkgroep prostaat MRI is opgericht in juli 2020 en bestaat uit de volgende leden:

dhr. dr. I.G. (Ivo) Schoots (voorzitter)

dhr. prof. dr. Jelle J.O. (Jelle) Barentsz

dhr. dr. T.L. (Thomas) Bollen: namens bestuur Sectie abdominale radiologie

dhr. drs. R.L.J.H. (Rob) Bourez: namens Commissie Beroepsaangelegenheden

dhr. dr. J. (Jesse) Habets: namens Commissie Kwaliteit tot november 2021

dhr. drs. J.P.D. (Jorrit) Noordmans: namens Commissie Kwaliteit vanaf november 2021

mw. dr. K. (Karin) Flobbe: namens Commissie Kwaliteit en NVvR Bureau

De activiteiten van de werkgroep zijn eind 2021, tot nader orde, opgegaan in de uitwerking van de strategische visie van de NVvR.

## 9. Referenties

- [1] Wirth M, Fossati N, Albers P, Bangma C, Brausi M, Comperat E, et al. The European Prostate Cancer Centres of Excellence: A Novel Proposal from the European Association of Urology Prostate Cancer Centre Consensus Meeting. *European urology*. 2019;76:179-86.
- [2] Padhani AR, Weinreb J, Rosenkrantz AB, Villeirs G, Turkbey B, Barentsz J. Prostate Imaging-Reporting and Data System Steering Committee: PI-RADS v2 Status Update and Future Directions. *European urology*. 2019;75:385-96.
- [3] Padhani AR, Barentsz J, Villeirs G, Rosenkrantz AB, Margolis DJ, Turkbey B, et al. PI-RADS Steering Committee: The PI-RADS Multiparametric MRI and MRI-directed Biopsy Pathway. *Radiology*. 2019:182946.
- [4] Weinreb JC, Barentsz JO, Choyke PL, Cornud F, Haider MA, Macura KJ, et al. PI-RADS Prostate Imaging - Reporting and Data System: 2015, Version 2. *European urology*. 2016;69:16-40.
- [5] Schoots IG, Barentsz JO, Bittencourt LK, Haider MA, Macura KJ, Margolis DJA, et al. PI-RADS Committee Position on MRI Without Contrast Medium in Biopsy-Naive Men With Suspected Prostate Cancer: Narrative Review. *AJR American journal of roentgenology*. 2021;216:3-19.
- [6] Moore CM, Giganti F, Albertsen P, Allen C, Bangma C, Briganti A, et al. Reporting Magnetic Resonance Imaging in Men on Active Surveillance for Prostate Cancer: The PRECISE Recommendations-A Report of a European School of Oncology Task Force. *European urology*. 2017;71:648-55.
- [7] de Rooij M, Israel B, Barrett T, Giganti F, Padhani AR, Panebianco V, et al. Focus on the Quality of Prostate Multiparametric Magnetic Resonance Imaging: Synopsis of the ESUR/ESUI Recommendations on Quality Assessment and Interpretation of Images and Radiologists' Training. *European urology*. 2020;78:483-5.
- [8] Giganti F, Allen C, Emberton M, Moore CM, Kasivisvanathan V, group Ps. Prostate Imaging Quality (PI-QUAL): A New Quality Control Scoring System for Multiparametric Magnetic Resonance Imaging of the Prostate from the PRECISION trial. *Eur Urol Oncol*. 2020.
- [9] NVU. Nederlandse Vereniging voor Urologie - Richtlijn Prostaatacarcinoom - Diagnostische prostaat MRI [https://richtlijndatabase.nl/richtlijn/prostaatacarcinoom/diagnostiek/beeldvormend onderzoek/diagnostische\\_prostaat\\_mri\\_bij\\_prostaatacarcinoom.html](https://richtlijndatabase.nl/richtlijn/prostaatacarcinoom/diagnostiek/beeldvormend Onderzoek/diagnostische_prostaat_mri_bij_prostaatacarcinoom.html). 2020.